(13.)

(Aus dem pathologischen Institut der Universität zu Jena.
Vorstand: Prof. Dr. Rössle.)

Ein Beitrag zur Kenntnis des wahren Nabeladenoms.

Von

Gg. H. Lindau, Medizinalpraktikant.

Mit Tafel XVII.

Es ist noch nicht allzulange her, daß man begonnen hat, den am Nabel vorkommenden Neu- und Mißbildungen besondere Aufmerksamkeit zuzuwenden. Unter ihnen verdienen ganz besonders die sog. wahren Nabeladenome eine solche Aufmerksamkeit, einerseits wegen der Seltenheit dieser gutartigen Tumoren an sich, andererseits aber auch wegen ihrer interessanten dysontogenetischen Entstehungsweise.

In früheren Zeiten rechnete man hierher alle möglichen Tumoren des Nabels, bis Mintz 1899 den Begriff des „wahren" Nabeladenoms scharf und begrenzt in die Literatur einführte und nur mehr einer echten Geschwulst, ausgehend von Resten des ductus omphalomesentericus in der Nabelnarbe diese Bezeichnung zuerkannte.

Es mußte denn so auch eine ganze Anzahl der früher als Nabeladenome bezeichneten Tumoren gestrichen werden, so daß im ganzen heute nur mehr 6 Fälle von wahrem Nabeladenom (Koslowski 1906, Herzenberg 1909, Mintz 1899 und 1900, Ehrlich 1909 und Zitronblatt 1913), mit Bestimmtheit als solche bezeichnet werden dürfen. Diesen 6 Fällen schließen sich die zwei folgenden an, die nach Präparaten aus der Sammlung von Herrn Prof. Rößle beschrieben und abgebildet sind.

Die Entwicklungsgeschichte des Nabels mit ihren Beziehungen zur Geschwulstbildung soll hier im allgemeinen nicht weiter erörtert werden, ebensowenig kann hier eine eingehende Schilderung des mikro-

skopischen Befundes statthaben. Hierfür verweise ich auf meine Dissertation: „Ein Beitrag zur Kenntnis seltener Nabeltumoren“ Jena 1914.

Das Präparat des ersten hier zu beschreibenden Falles stammt von einer 34 Jahre alten Frau. Der Tumor saß links und etwas nach oben vom Nabel, war wallnußgroß, von derber Konsistenz. Er saß in der Subcutis, war scharf umschrieben und erreichte die oberflächliche Faszie nicht.

Mikroskopisch ist ein mächtig entwickeltes Bindegewebe mit vielfach sich durchflechtenden Strängen vorhanden, das eine große Anzahl Drüsenräume von unverkennbar tubulösem Charakter in sich schließt. Diese Drüsenräume liegen regellos ohne bestimmte Anordnung im Gewebe verstreut, ihre Größe und Form ist sehr verschieden. Während sie in der Peripherie des Tumors meist lange und nur wenig Lumen zeigende Schläuche bilden, haben sie gegen die Mitte zu mehr die Form größerer und kleinerer Cysten mit vielfach gebuchteten Wänden und langen, schmalen Ausläufern. An vielen Stellen finden sich zapfenförmige Vorstülpungen des Epithels in das Lumen, so daß man richtige Papillen mit dazwischen liegenden tiefen Buchten zu sehen bekommt. Viele Hohlräume kommunizieren durch enge Gänge mit anderen, oft scheinen sich Drüsenschläuche gabelig zu teilen: nach Mintz ein Zeichen fortschreitenden Wachstums.

Die Wand der Drüsenräume ist vielfach mit mehrschichtigem Epithel, das große gut färbbare Kerne zeigt, ausgekleidet. Die Protoplasmagrenzen der einzelnen Zellen sind meist nicht deutlich, das Zellprotoplasma selbst ist blaß gefärbt, wenig gekörnt und zeigt manchmal geringe Schleimeinlagerungen. In den großen Hohlräumen aber ist das Epithel oft nur noch ein- und zweireihig, und vielfach abgeplattet. Sehr häufig ist auch eine Auskleidung mit einfachem, doch immer gut ausgebildetem Zylinderepithel. Dies ist ganz besonders schön in den wenig erweiterten Drüsenlichtungen zu sehen und erreicht häufig über den schon oben beschriebenen fingerförmigen Epithelvorstülpungen eine ganz auffallende Höhe der einzelnen Zellen und eine besondere Länge der ovalen Kerne. An vielen Stellen besitzt das Epithel einen gut erkennbaren Cuticularsaum; gegen das umgebende Gewebe ist es meist nicht scharf abgegrenzt, jedoch ist auch eine schmale Tunica propria mitunter vorhanden.

Die Lumina der Drüsenräume sind meist leer, vereinzelt aber findet sich auch ein mit Eosin sich schwach rosa färbendes fädiges Material, wenig Detritus und manchmal Reste mehr oder minder gut erhaltener abgeschilferter Epithelien.

Spuren von glatter Muskulatur lassen sich auch mit der van Gieson-Färbung nicht nachweisen.

Der zweite Tumor stammt von einer 46 Jahre alten Frau. Die Geschwulst war lange für eine Nabelhernie gehalten worden, wurde schließlich aber als Nabelcarcinom diagnostiziert und exstirpiert.

Der Geschwulstknoten besitzt die Form eines Fingerhutes, ist aber solide, 21 mm hoch und hat an seiner Basis eine Breite von 17 mm. Gegen das umgebende Gewebe ist der Tumor scharf abgegrenzt, das Peritoneum erreicht er nicht.

Mikroskopisch fällt vor allem über dem eigentlichen Tumorgewebe eine mächtige Hypertrophie der Schweißdrüsen auf, die unschwer als eine solche festgestellt werden kann. Das Bild gleicht genau dem, welches Ehrlich 1909 über den von ihm beschriebenen Nabeladenom gefunden und abgebildet hat.

Der Tumor selbst wird gegen diese Zone mit den hypertrophierten Schweißdrüsen wie durch einen Ring von gut entwickeltem älteren Bindegewebe scharf abgegrenzt. Zwischen die einzelnen Züge dieses Gewebes aber schiebt sich vielfach junges, stark kernhaltiges und gefäßreiches Gewebe in langen Strängen und zungenförmigen Ausläufern vor. In ihm sieht man viele kleine Rundzellen, offenbar Lymphocyten, dazwischen epitheloide Zellen mit ziemlich blassem gekörnten Protoplasma, ferner spärliche Leukocyten und vereinzelte Riesenzellen. Am Rande des eigentlichen Tumors nun werden diese frischen Bindegewebszüge immer zahlreicher und kräftiger, die kleinzellige Infiltration nimmt an Stärke ganz bedeutend zu, besonders um die Gefäße herum und um die später noch näher zu beschreibenden Hohlräume der äußeren Geschwulstzone.

Auffallend sind hier noch große Mengen rötlichbraunen Pigments, das zwischen den Bindegewebsfasern teils freiliegend gefunden wird, teils aber auch in Gestalt feinster brauner Stippchen große runde Zellen mit kleinem Kern anfüllt. Mit Hilfe der Sudanfärbung und der Berlinerblau-Reaktion ergibt sich, daß zwei besondere Pigmentarten vorliegen. Es handelt sich ohne Zweifel bei dem einen um Produkte resorptiver Lipoidverfettung, beim anderen um Reste frischerer oder älterer Blutungen.

Das erwähnte Bindegewebe umschließt drüsige Hohlräume von verschiedener Gestalt. Unmittelbar um diese Hohlräume herum befindet sich eine primitive großzellige oft schleimgewebeartige Zwischensubstanz nur unscharf gegen das normale Bindegewebe abgesetzt und in dieses übergehend. An einzelnen Stellen werden die Bindegewebszüge dichter, faserhaltiger und zeigen zahlreiche spindelförmige Zellen.

Die schon mehrfach erwähnten drüsigen Hohlräume erscheinen teils als Cysten von wechselnder Größe, teils als kleinere drüsige Gebilde von runder Gestalt. Einzelne sind lang ausgezogen, andere mannigfach gebuchtet und durch schmale Gänge mit weiteren Cysten verbunden. Im allgemeinen herrscht im Gegensatz zu dem erstbeschriebenen Tumor hier eine große blasige Form vor.

Die kleinen nur wenig erweiterten Drüsenräume zeigen ein sehr hohes einreihiges Zylinderepithel mit großen länglichen mehr basalwärts sitzenden Kernen und deutlichen Protoplasmagrenzen. Gegen das Lumen zu findet sich meist ein feiner Cuticularsaum. In einer ganzen Anzahl von Schnitten habe ich aber auch deutlich Flimmerepithel wahrnehmen können. An der basalen Seite sind die Drüsenräume von einer feinen Tunica propria umgeben. Nicht selten sieht man große mit Schleim gefüllte Zellen und andere, die eben den Schleimpfropf aus ihrem Protoplasma in das Drüseninnere ausstoßen. Der Inhalt dieser nur kleinen Cysten besteht aus spärlichem hellem Schleim und einigen wenigen Epithelien, vielfach auch vereinzelten Leukocyten. In manchen Schnitten kann man solche eben die Drüsenwand durchdringen sehen.

In den schon etwas größeren Drüsenräumen ist die Wand oft fingerförmig gegen das Lumen zu vorgestülpt. Zu den beiden Seiten dieser papillären Vorsprünge sind die Epithelien vielfach flacher als auf den Papillen selbst und an der übrigen Wand des Drüsenraumes. Das Epithel der größeren Cysten dagegen ist häufig niedrig, in den meisten sogar, offenbar durch den Druck des gestauten Sekretes, vollkommen abgeplattet und nur noch als schmale dünne Zellage zu erkennen. An vielen Stellen ist es von der Unterlage abgehoben und geht zerfallend in den Cysteninhalt über.

Die Cysten selbst sind angefüllt mit nekrotischen Massen und Detritus, manch-

mal erkennt man Epithelien, die eben in Zerfall begriffen sind, oft auch Riesenzellen und viele Lymphocyten. Sehr häufig finden sich auch Leukocyten, die offenbar durch den Zerfallsprozeß im Innern angelockt wurden; sie haben teilweise noch einen gut erhaltenen gelappten Kern, vielfach aber gehen auch sie durch Karyorrhexis und Karyolyse zugrunde.

In der nächsten Umgebung der mit vielem nekrotischen Inhalt angefüllten Drüsenlumina sieht man gleichfalls eine grosse Menge Leukocyten, starke Lymphocytenansammlung und auch sonst alle Anzeichen chronischer Entzündung. Auch vereinzelte mit braunem Pigment erfüllte Lymphocyten sowie freie Pigmentschollen sind hier zu finden.

Jeder der beiden soeben beschriebenen Tumoren stellt eine in sich abgeschlossene, allseitig streng begrenzte, im Unterhautzellgewebe der Nabelhaut gelegene Neubildung dar, eine Neubildung, die offenbar durch mächtige Wucherung von Drüsensubstanz im Gewebe entstanden ist. Das die einzelnen Schläuche umgebende junge, zum Teil recht primitiv angelegte Bindegewebe schiebt die Drüsenräume teils auseinander, teils preßt es ihre Wandungen verschiedentlich zusammen, so daß wir in einem und demselben Gesichtsfelde nicht selten gleichzeitig das Bild eines perikanalikulären und das eines intrakanalikulären Adenofibroms zu sehen bekommen.

Was die Genese der beiden Tumoren anlangt, so ist unschwer zu beweisen, daß wir es nicht mit Enterocystomen oder Divertikelprolapsen zu tun haben. Auch der Urachus ist nach Sitz und Form, sowie auch durch die Epithelart und das Vorkommen von Drüsenepithel in beiden Tumoren leicht als Mutterboden auszuschließen.

Auf jeden Fall haben wir es hier mit selbständigen Geschwülsten zu tun, die im wesentlichen aus einer großen Anzahl von gewucherten Drüsenschläuchen mit fast durchwegs gut gewahrtem tubulösen Charakter bestehen. Unsere Tumoren können demnach nur noch von den Schweißdrüsen oder als echte Geschwülste von Resten des Ductus omphalomesentericus ihren Ausgang genommen haben.

Schweißdrüsenadenom ist ebenfalls, wenn wir uns an die für diese Tumoren von Noorden verlangten Befunde halten, abzulehnen. Auch mir war es nach einigen von mir untersuchten sicheren Schweißdrüsentumoren nicht mehr zweifelhaft, daß die beiden vorliegenden Geschwülste einen ganz anderen Mutterboden haben mußten. Es würden somit nur noch Reste des Dottergangs für die Entstehung der beiden Geschwülste in Frage kommen, und ich glaube auch, den sicheren Beweis hierfür nicht sowohl durch Ausschließung anderer Möglichkeiten als eben ganz besonders durch nachfolgende Betrachtung erbringen zu können.

Die Wand aller Drüsenräume in den beiden vorliegenden Tumoren ist mit gut ausgebildetem, teils ein- teils mehrschichtigem Zylinderepithel ausgekleidet. Bei vergleichender Betrachtung fällt uns sofort auf, daß die Epithelien der beiden Tumoren zwar in ganz verschiedenen Stadien der Entwicklung sich befinden, gleichwohl aber immer primitivem Darmepithel äußerst ähnlich sind.

Im ersten Tumor wechselt häufig etwas niedriges mehrzeiliges Zylinderepithel mit hohem einzeiligem ab: einen ähnlichen Befund hatte schon Voigt bei der Untersuchung embryonalen Darmepithels. Er kam daher zu dem Schlusse, daß im Darm desselben Tieres nicht selten die eine Partie der Schleimhaut weiter, die andere weniger weit entwickelt sei. Die im Tumor so häufig beobachteten auffallend hohen Zylinderepithelien mit den langen schmalen Kernen und dem gut erhaltenen Cuticularsaum habe ich ebenso im Vorderdarm, bzw. unterem Ösophagus eines von mir untersuchten Embryos im Alter von 2—$2^1/_2$ Monaten gefunden. Auch eine schmale Tunica propria konnte ich deutlich erkennen. Weiter caudalwärts fand ich in dem Darm desselben Individuums mehrzeiliges Zylinderepithel mit schönen großen Kernen und kaum differenziertem Protoplasma, oft nicht deutlich gegen das umgebende sehr zellreiche Gewebe abgegrenzt: ein Bild, wie ich es ähnlich auch manchmal im vorliegenden Tumor sehen konnte. Ebensolches embryonales Darmepithel schildern auch Köllicker, Voigt u. a.

Nach den Mitteilungen von Voigt scheint es mir nicht zweifelhaft, daß es sich auch bei den oben erwähnten, gegen das Lumen zu vorspringenden Bindegewebszapfen, die das auffallend hohe Zylinderepithel tragen, um primitive Zottenanlagen und um Vorstufen der beginnenden Darmdrüsenbildung handelt. Es wäre demnach das fingerförmige Vordringen des umgebenden Bindegewebes gegen das Lumen zu nicht als primärer, sondern erst als ein sekundärer Vorgang anzusprechen; denn nach Patzelt beginnt ja das Entstehen der Zotten vom Epithel aus, während das Bindegewebe sich erst sekundär beteiligt.

Eine sehr nahe Verwandtschaft der oben beschriebenen Drüsenschläuche mit dem Darm des entstehenden und bereits ausgebi deten Individuums ist somit nicht zu verkennen, so daß die Entstehung des fraglichen Tumors aus Resten des Ductus omphalomesentericus als unbestreitbar angenommen werden darf.

Somit stellt sich Fall I als ein embryogenes Nabeladenom oder nach Mintz als wahres Adenom des Nabels dar.

Im zweiten Tumor vollends ist die Ähnlichkeit des die Drüsen auskleidenden Epithels mit Darmschleimhaut noch ausgeprägter: überall findet man ein hohes schön ausgebildetes einreihiges Zylinderepithel, bei dem die Grenzen zwischen dem Protoplasma der einzelnen Zellen schon deutlicher zu sehen sind als beim ersten Fall. Was nun die beschriebenen zottenähnlichen Epithelerhebungen betrifft, so glaube ich nicht, daß es sich nur um durch die Schnittführung bedingte Bilder handelt, da ich gleiche und ähnliche Formen in so vielen Schnitten wiederkehren sah. Ich möchte auch an dieser Stelle auf die zu Seiten der einzelnen Papillen in mehreren Schnitten beobachteten abgeflachten Epithelien hinweisen. Derartige Abflachungen des Epithels bilden ja bekanntlich im embryonalen Darm die ersten Anlagen der Lieberkühnschen Drüsen. Warum sollte nicht auch das doch gewiß hoch differenzierte Epithel des vorliegenden Tumors dieselben Fähigkeiten zur Weiterausbildung wie das des embryonalen Darmes haben? Mir wenigstens scheint nach all den angeführten mikroskopischen Befunden die Tendenz des Epithels zur Drüsenbildung festzustehen. Die nicht gerade spärlich vorhandenen Schleim sezernierenden Epithelzellen sind denen, die wir in den Lieberkühnschen Darmdrüsen finden sehr ähnlich.

Was nun das beobachtete Flimmerepithel anlangt, so wurde solches schon von verschiedenen Autoren besonders in Enterocystomen beobachtet. Roth fand es in einem Enterocystom eines 10 Minuten nach der Geburt gestorbenen Kindes. Er schreibt davon: „Die Innenfläche ist abwechselnd von gewöhnlichen und zilientragenden Zylinderepithelien überzogen. Sowohl die Zylinder- als die Flimmerzellen besitzen eine deutliche Cuticula“ und später: „ob hier eine pathologische Bildung oder die Persistenz eines bisher unbeachteten embryonalen Stadiums des Darmepithels vorliegt, muß fraglich bleiben; für letzteres spricht die Analogie des fötalen Ösophagusepithels beim Menschen und des Darmepithels bei niederen Wirbeltieren“. Koslowski beschreibt ebenfalls Reste eines Flimmersaumes in den Drüsenräumen des von ihm geschilderten wahren Nabeladenoms. Auch Herzenberg hat bei seinem Fall an einer Stelle auf dem Zylinderepithel deutliche Flimmerhärchen gesehen. Hieraus zieht er den Schluß, daß es sich um eine Geschwulstform embryologischen Charakters handle, „die ihren

Ursprung aus dem Darmtraktus in einer früheren Periode seiner embryologischen Entwicklung genommen hat."

Kölliker ferner sah solches Flimmerepithel bei Embryonen des 5. und 6. Monats im Ösophagus. Neumann, Schridde u. a. haben sogar wiederholt unter den Epithelien der embryonalen Magenschleimhaut vereinzelte schön ausgebildete Flimmerzellen gefunden. Ob solche auch im oberen Dünndarm schon beobachtet wurden, konnte ich nicht ermitteln, doch scheint mir die Möglichkeit ihres Vorkommens nicht unwahrscheinlich zu sein. Jedenfalls ist hier das Vorhandensein von Flimmerepithel ein weiteres Glied in der Kette der Beweise für die nahe Verwandtschaft der vorliegenden drüsigen Neubildung mit dem Darm.

Es wäre demnach auch in diesem zweiten Falle eine Entstehung aus einem dem Darm entwicklungsgeschichtlich zum mindesten sehr nahe stehenden Gewebe festgestellt.

Im Bindegewebe dieses zweiten Tumors finden sich außerdem vielfach Herde chronischer Entzündung, die ganz besondere Größe in der Nähe der im Randgebiete des Tumors gelegenen Cysten annehmen. Wenn auch in einigen Gesichtsfeldern eine Neigung zu großzelliger Umwandlung festzustellen war, so ließ sich trotz der sarkomähnlichen Beschaffenheit sicheres malignes Wachstum nicht nachweisen. Im Innern des Tumors scheint dagegen besonders am Rande einzelner Drüsenräume eine myxomatöse Umwandlung des fibromatösen Gewebes stattzufinden. Vielleicht könnte diese Umwandlung in dem Umstande ihre Erklärung finden, daß vielfach Myxome aus Überresten embryonalen Bindegewebes entstehen, wie sie ja überhaupt auch mit Vorliebe in der Subcutis des Nabels vorkommen. Vielleicht aber handelt es sich auch, wie die fast etwas zu großen spindligen Zellen vermuten lassen können, um die allerersten Anfänge eines myxoblastischen Sarkoms.

Um alle diese Ergebnisse nochmals zusammenzufassen, möchte ich auch diesen zweiten Tumor als ein gutartiges von Resten des Ductus omphalomesentericus ausgehendes Fibroadenom d. h. als ein wahres Nabeladenom bezeichnen. Mit der Einschränkung, daß die beginnende Umwandlung in eine bösartige Geschwulst zwar nicht bewiesen, aber auch nicht mit Bestimmtheit in Abrede gestellt werden kann. Die über dem Tumor vorgefundene Schweißdrüsenhypertrophie dürfte mit den, durch den wachsenden und entzündeten Tumor ausgeübten

Reizen und als Teilerscheinung der für den ganzen Tumor mit verantwortlich zu machenden Entwicklungsstörung ihre Erklärung finden.

Diesen beiden Fällen von wahren Nabeladenomen möchte ich noch die Beschreibung eines ganz ähnlichen, entwicklungsgeschichtlich analogen, malignen Tumors folgen lassen.

Frau F. W. 62 Jahre alt, bemerkte seit 17. Mai 1913 eine Rötung und Schwellung des Nabels. Diese wurde anfangs nicht weiter beachtet, bis sich eine deutliche Verfärbung der Nabelgegend einstellte und die Schwellung sich immer weiter ausbreitete. Schließlich begann die Stelle zu nässen und dann zu eitern. Am 28. 11. 1913 kam die Patientin mit der Diagnose: Nabelcarcinom in die Klinik. Es fand sich die Haut der Nabelnarbe zum Teil ulzeriert, sezernierend, schmierig belegt. Der Rand der ulzerierten Stelle war hart.

Am 29. 11. abends 11 Uhr bis 30. 11. morgens 10 Uhr lagen 15 mgr. Radium auf der Mitte der Wundfläche des Nabels.

Am 2. 12. wurde die Operation vorgenommen, wobei alle Schichten der Bauchdecken und auch das Peritoneum vom Tumor mitergriffen gefunden wurden.

Am 22. 12. fand die Obduktion (S. N. 486/13) statt: Es fanden sich neben der tödlichen Peritonitis und anderen, uns hier nicht weiter interessierenden Befunden, im Douglas und auf dem Uterus bis zu linsengroße, flache, derbe, graugelbliche, warzenartige Metastasen und ähnliche Gebilde auch im parietalen Blatt des Peritoneums.

Bei der Betrachtung der mikroskopischen Präparate des Tumors selbst ist natürlich insofern ein etwas verändertes Bild zu erwarten, als zwar die Gesamtstruktur und der Aufbau der Geschwulst wohl so erhalten sein werden, wie sie im lebenden Individuum sich fanden, eine große Anzahl von Zellen aber die durch die Bestrahlung gesetzten Veränderungen und Degerationen aufweisen wird.

Die mikroskopische Untersuchung des Tumors ergibt, daß der größte Teil der eigentlichen Geschwulst von intakter Haut überzogen ist. Nur an einer Stelle, am oberen Rande der Geschwulst ist die Epidermis fast ganz verschwunden, an ihrer Stelle findet sich spärliches Bindegewebe, massenhaft Eiterzellen und auch vereinzelt schon die typischen Elemente der eigentlichen Geschwulst, wie sie weiter unten noch zu schildern sein werden.

Den größten Teil des Tumors aber überzieht, wie schon erwähnt, unversehrte Haut, deren einzelne Zellen aber mannigfach verändert sind: Das Stratum papillare nimmt einen ziemlich breiten Raum ein und zeigt ebenso wie Stratum germinativum und granulosum ganz auffallende Größe der zelligen Elemente: ganz besonders sind die Zellkerne sehr groß, bläschenförmig aufgetrieben und finden sich auch sonst in den wechselndsten Degenerationszuständen: einzelne sind mit Vakuolen erfüllt, in anderen ist das Chromatin zu Klumpen und Schollen zusammengeballt, in wieder anderen findet es sich nur mehr in Gestalt kleiner Körnchen und ganz an die Kernmembranen gerückt. Die Kerngrenzen sind meist noch deutlich, manchmal aber bereits verwischt: das Chromatin tritt ins Protoplasma aus.

Es würde zu weit führen, all die Formen der durch die Bestrahlung gesetzten Degenerationen anzuführen. Von Wichtigkeit ist, daß die Epidermis — soweit sie

nicht durch Eiterung zerstört ist — sich durchwegs scharf und deutlich gegen das Corium abgrenzt.

Auch die Bindegewebszüge des Coriums sind vielfach degenerativ verändert. Auffallend aber ist eine ungeheure Menge von Leukocyten und geringere Zahl von Lymphocyten, die zwischen den einzelnen Bindegewebszügen eingestreut erscheinen. In vielen Schnitten auch findet man große Mengen roter Blutkörperchen frei zwischen den Gewebszellen liegend, oft so viele, daß das ganze Gesichtsfeld davon erfüllt ist. Durch das Corium ziehen noch vereinzelt schön ausgebildete drüsige Gänge. Verfolgt man ihren Verlauf, so gelangt man zu kleinen, in ihrer Gesamtstruktur pathologisch nicht veränderten Knäueldrüsen. Zwar sind die einzelnen Epithelien ähnlich degeneriert wie die Zellen der Epidermis, aber die ursprüngliche Form ist durchwegs deutlich zu erkennen.

Je mehr man in der Richtung gegen den eigentlichen Tumor vorgeht, desto größer werden die Massen von Leukocyten und Lymphocyten, desto zahlreicher die einzelnen Blutungsherde. Das Bindegewebe ist vielfach in lange Fasern aufgesplittert, oft sind nur ganz kurze Bindegewebsbündel zu finden, manchmal nicht länger als breit. Vereinzelt findet man hier auch schon in den entzündlichen Zellanhäufungen auffallend große, gut ausgebildete Epithelien, meist Zylinderepithelien mit großen ovalen Kernen. Zwar sind auch sie degenerativ verändert, aber doch, ganz besonders bei der van Gieson-Färbung, gut und scharf begrenzt zu erkennen. Diese großen Epithelien liegen häufig allein, manchmal aber zu zweien und dreien nebeneinander, nicht selten auch in größerer Anzahl und bilden dann in ihrer Anordnung einen Halbkreis, so daß sie aussehen, wie ein Teil eines Alveolus. An ihrer basalen Seite sind sie durch eine feine Tunica propria gegen das umgebende Gewebe abgegrenzt. Außerdem aber sieht man auch noch Gruppen von 3 oder 4 Epithelien in Klumpen zwischen den Bindegewebsfasern und den zahlreich vorhandenen Kapillaren zusammenliegend eingestreut. Die einzelnen Zellen dieser Komplexe sind sehr groß, die Kerne im lebhaften Wachstum begriffen, lassen alle Stadien der Kernteilung beobachten.

Die erwähnten halbgeschlossenen Ringe aus Zylinderepithelien werden gegen die Mitte des Tumors zu immer seltener; an ihrer Stelle beginnen vollkommen geschlossene Drüsenräume aufzutreten. Das Bindegewebe wird spärlicher, seine Fasern immer dünner, die kleinzellige Infiltration wird stärker. Immer häufiger treten jetzt Epithelien in den wechselndsten Gruppierungen auf, zeigen aber stets unverkennbar die Tendenz, sich zu drüsigen Hohlräumen anzuordnen. Solche Drüsenräume finden sich in allen Größen und Gestalten. Einzelne sind kreisrund mit nur geringem Lumen, andere sind mehr oval, wieder andere stellen enge Schläuche mit leerem Lumen dar, andere schließlich große Hohlräume und Cysten mit vielfach gebuchteten Wänden und gewundenen Ausläufern. Häufig sind sie leer, oft aber, besonders soweit sie größeres Lumen besitzen, mit großen Mengen aller möglichen Zellen angefüllt.

Am Epithel dieser drüsigen Gebilde fällt vor allem die Größe der einzelnen Zellen auf: sie sind oft doppelt, manchmal aber sogar dreimal so groß als die Epithelien der am Rand des Tumors sitzenden Knäueldrüsen. Die Wand der Drüsenräume besteht durchwegs aus hochdifferenziertem gut ausgebildetem Zylinderepithel. Dies ist immer einreihig; nicht ein einziges Mal in den vielen Schnitten konnte ich eine mehrzeilige Anordnung finden. Auch die einzeln oder nur im Ver-

band zu zweien und dreien im Gewebe liegenden Epithelien haben nur äußerst selten ihre zylinderförmige Gestalt verloren.

Basalwärts sitzen die Epithelien fast durchwegs auf einer gut ausgebildeten Tunica propria auf. Nicht selten ist die Epithelauskleidung der Drüsenwand von der Unterlage abgehoben. In diesen Fällen ist dann häufig die Tunica propria besonders schön zu sehen. Auch diese Epithelien sind vielfach degenerativen Veränderungen unterworfen: das Protoplasma ist vakuolig degeneriert, wobei die Zelle fast stets ums doppelte verbreitert ist und einen mehr runden als ovalen Kern enthält. Die Zellkerne selbst sind oft sehr groß, manchmal scheinen sie in eine einzige große runde Vakuole umgewandelt und drücken das Protoplasma der Zelle ganz zusammen, so daß oft mitten im intakten Epithel Zellen auftreten, die auf den ersten Blick wie große Fettzellen aussehen. Im allgemeinen aber sind die Epithelien doch noch recht gut erhalten und vielfach von vollkommen normaler Beschaffenheit, ja nicht selten finden sich sogar Zeichen fortschreitenden Wachstums.

Es handelt sich aber durchwegs um große, schöne Zylinderepithelien. Der längsovale Kern sitzt etwas mehr gegen die Basis zu, gegen das Lumen ist meist eine deutliche Cuticula vorhanden, vielfach sogar ein schön ausgebildeter Bürstenbesatz zu sehen. In der Wand der großen Drüsenräume mit dem stark erfüllten Lumen finden sich vereinzelte sezernierende Epithelien und sehr viele platte, stiftförmige Zellen. Die einzelnen Zylinderepithelien erreichen über den papillenförmigen Einstülpungen der Wand ganz besondere Höhe und auffallende Länge der Kerne. In solchen großen, vielgebuchteten Drüsenräumen konnte ich auch an einzelnen Stellen mehrere Zylinderepithelien nebeneinander finden, die deutlich Flimmerhärchen mit schönen Basalknötchen trugen. Nicht selten auch liegen den Zellen dünne, faserige Massen auf, die man vielleicht als zusammengefilzte Flimmerhärchen ansehen kann.

Der Inhalt der Lumina besteht aus vielen Leukocyten und roten Blutkörperchen, vereinzelt finden sich auch Lymphocyten und Epithelien. Alle diese Zellen sind im Zerfall begriffen, häufig bilden sie nur mehr nekrotische Massen.

Die oben erwähnten kleinen, linsenförmigen derben Gebilde im Douglas und dem parietalen Blatt des Peritoneums stellen sich bei der mikroskopischen Untersuchung als drüsige Metastasen der primären Nabelgeschwulst dar. Um die Drüsen fällt vor allem ein stark entwickeltes Bindegewebe mit äußerst vielen kleinen und größeren, prall mit Blut gefüllten Gefäßen auf. Man findet weiterhin lange Stränge großer gut färbbarer Epithelien. Meist sind es lange Ketten aneinandergereihter Zellen, die keine bestimmte Epithelienform zeigen und nach keinem Gesetz aneinandergelagert erscheinen. Manchmal finden sich große Mengen von Epithelien zwischen dem Grundgewebe wirr durcheinander gelagert. Hier kann man mitunter Formen finden, die sehr an Zylinderepithel erinnern, mit Sicherheit aber doch nicht als solches bezeichnet werden dürfen. Ganz vereinzelt aber sind doch in diesen Metastasen mehrere deutliche, schön ausgebildete Zylinderepithelien zu sehen. Sogar vollkommen geschlossene Drüsenräume von runder und ovaler Gestalt haben sich beobachten lassen. Auch Teile von Drüsenwandungen und vereinzelt größere, drüsige Gebilde mit ähnlichen papillären und fingerförmigen Epithelvorstülpungen wie im Muttertumor kommen vor.

Das Epithel der erwähnten Drüsenwandteile oder das der vollkommen ausgebildeten Drüsenräume besteht aus gut entwickeltem Zylinderepithel, die Kerne

sind groß und längsoval, die einzelnen Zellgrenzen meist deutlich. Eine Tunica propria konnte ich nicht finden, wohl aber einen scharf ausgebildeten Cuticularsaum und mitunter auch deutlichen Bürstenbesatz.

Die Metastasen, die doch unzweifelhaft Metastasen eines Adenocarcinoms sind oder zum mindesten von einer epithelialen Neubildung stammen, deren Epithelien die Tendenz und Fähigkeit haben, zu Drüsen auswachsen zu können, sind im vorliegenden Falle von einem Tumor ausgegangen, der in der Nabelnarbe entstanden ist. Sowohl die Epithelien des primären Adenocarcinoms als auch die der Metastasen zeigen genau dieselbe große Ähnlichkeit mit denen des Darmes, wie die der beiden oben beschriebenen Geschwülste, so daß ich nach all den gemachten Ausführungen die Entstehung auch dieses Tumors aus Resten des Ductus omphalomesentericus als sicher erachte.

Derartige Zylinderzellencarcinome des Nabels finden wir in der Literatur ungleich häufiger beschrieben, als wahre Nabeladenome. Alle Autoren, die derartige Fälle behandelt haben, weisen auf die große Ähnlichkeit dieser Tumoren mit karzinomatösen Neubildungen des Darmes hin.

Den merkwürdigen Umstand, daß die bösartigen Geschwülste des Ductus omphalomesentericus so viel häufiger sind, als die gutartigen möchte ich wie Ehrlich mit der Gutartigkeit der wahren Nabeladenome erklären, die es eben mit sich bringt, daß die Patienten, die keine Beschwerden haben, auf ihre Erkrankung lange Zeit keinen Wert legen und erst, wenn einmal plötzliches schnelles Wachstum der Geschwulst, heftige Schmerzen oder Entzündung auftreten, zum Arzt kommen.

So glaube ich auch, daß in dem eben erwähnten Falle wohl schon längere Zeit ein Adenom des Nabels bestanden hat, daß aber eben auch hier erst als der Tumor exzessiv zu wachsen begann, ihm größere Bedeutung beigelegt wurde.

Nach Abschluß vorstehender Untersuchungen erschien in der Frankfurter Zeitschrift für Pathologie Bd. XIV, Heft 3 eine Veröffentlichung von H. Wägeler. Der Verfasser bringt in einem Artikel: „Zur Histogenese der Nabeladenome nebst einem kasuistischen Beitrag“ einen von ihm untersuchten Fall von Nabeladenom und unterzieht dabei die Beschreibung der bis jetzt bekannten „wahren Nabeladenome“ einer kritischen Betrachtung.

Der beschriebene Tumor gleicht in seinen mikroskopischen Befunden so vollkommen den beiden ersterwähnten, daß es auf den ersten Blick klar erscheint, daß die Geschwülste die gleiche histogenetische Grundlage besitzen.

Wägeler kommt aber am Schluß seiner Arbeit zu folgendem Resultat:

„Das mikroskopische Bild der Nabeladenome bietet keine genügende Stütze für die Annahme, daß der Dottergang oder der Urachus oder auch das Serosaepithel als Mutterboden der Geschwulstbildung zu gelten habe. Vielmehr legt der Charakter des Epithels, welches wir bei unserem Tumor fanden, den Gedanken nahe, daß der Geschwulstkeim mit dem Genitalsystem in engster Beziehung gestanden haben mußte. Mit Rücksicht auf die Lokalisation schließe ich, daß er der Urnierenanlage angehört. Es handelt sich bei unserem Tumor um eine Überschußbildung genau so wie bei den Adenofibromen und Adenomyomen der Leistengegend und des runden Mutterbandes.“

Da ich mich dieser Schlußfolgerung des Autors nicht anschließen kann und noch weniger einer Anzahl der in seiner Abhandlung aufgestellten Behauptungen, möchte ich noch mit einigen Worten darauf eingehen.

Eine Unklarheit über das, was man als Nabeladenom zu bezeichnen hat, herrscht heute nicht mehr. 1911 hat Cullen bei der Veröffentlichung eines Falles von Adenocarcinom des Nabels eine Einteilung aller pathologischen Prozesse am Nabel zusammengestellt.

Er unterscheidet zwei Gruppen:

I. Die nicht malignen Abnormitäten des Nabels,
II. die malignen Geschwülste.

ad I. 1. Das Nabeladenom.
2. Cystische Neubildungen in der Bauchhaut der Nabelgegend.
3. Das Meckelsche Divertikel, dessen Spitze zuweilen mit dem Nabel verbunden gefunden wird.
4. Offener Ductus omphalomesentericus.
5. Prolaps und Intussusception des Dünndarms durch den Ductus omphalomesentericus.

ad II. 1. Das hier seltene und in den meisten berichteten Fällen sehr zweifelhafte Cancroid.
2. Das primäre Adenocarcinom.
3. Das Sarkom.
4. Das metastatische sekundäre Nabelcarcinom.

Man müßte sich also bei der Untersuchung einer Neubildung des Nabels an diese oder eine ähnliche Einteilung halten und möglichst objektiv an die Betrachtung und Beurteilung des mikroskopischen

Präparats herangehen, ohne sich von vorneherein durch zufällige Ähnlichkeit mit anderen Tumoren, die bei dem ersten Betrachten wohl vorhanden sein mag, den Blick trüben zu lassen.

Vor allem aber ist es nötig, immer die entwicklungsgeschichtlichen Vorgänge am Nabel im Auge zu behalten; denn darüber sind sich wohl alle Autoren einig, daß die Entstehung der wahren Nabeladenome auf eine Keimversprengung zurückzuführen sei, daß wir es mit dysontogenetischen Blastomen zu tun haben. Wenn nun für die Entstehung einer pathologischen Bildung entwicklungsgeschichtlich zwei Möglichkeiten vorliegen, so werden wir doch wohl derjenigen den Vorzug geben, die nachgewiesenermaßen schon in vielen Fällen zu ähnlichen pathologischen Veränderungen an dem fraglichen Organ geführt hat, und die sich auch leicht und beweiskräftig als Ursache feststellen läßt und nicht der, die noch nie einen gleichen oder ähnlichen Prozeß verursachte und sich auch der ganzen Entwicklung nach nur schwer und etwas gekünstelt verteidigen läßt.

Nach Wägeler bieten die Bilder der Nabeladenome keine genügende Stütze für die Annahme, daß der Dottergang, Urachus oder das Serosaepithel als Mutterboden zu gelten habe. So weit diese Bemerkung den Urachus und das Serosaepithel anlangt, stimme ich vollkommen bei, nicht aber insofern sie den Dottergang betrifft.

Über die entwicklungsgeschichtlichen Beziehungen des Dottergangs und des Urachus zur fertigen Nabelnarbe kann ich mich hier nicht weiter äußern. Ich habe die Verhältnisse eingehend dargestellt in meiner schon oben erwähnten Dissertation.

Was aber das Serosaepithel anlangt, so ist der angeführte Fall von Robert Meyer der einzige, den ich kenne, in dem ein Tumor mit adenomatöser Anordnung der in ihm eingeschlossenen Epithelien von einer Narbe des Bauchfells ausging. Cysten die aus abgetrennten Serosateilen entstanden sind, kennt man wohl. Sie sind meist nur klein und enthalten wasserklaren hellen Inhalt. Daß aber richtige Adenome in Fällen, wo nicht, wie gerade in dem angeführten, der Uterus an die Bauchwand fixiert worden war und so die Verhältnisse kompliziert hatte, entstanden sind, ist mir nicht bekannt und doch wäre die Möglichkeit solcher traumatischer Adenome bei den vielen Laparotomien die jährlich ausgeführt werden, so leicht gegeben.

Wenn sich nun Wägeler aus der Hypothese von Kermauner zur Erklärung der Lokalisation unserer Nabeladenome einen Weg konstruiert, so scheint doch gerade dieser Weg, wenn man die Entwick-

lung des Urogenitalsystems im Auge behält recht gezwungen. Auch die vom Verfasser in längeren Ausführungen bewiesenen nahen Beziehungen zwischen Urnierenblastem und Müllerschem Gang beweisen uns doch noch lange keine Beziehungen zwischen Nabel und Urnierenblastem oder Nabel und Müllerschem Gang; „die Störungen und Gewebsverschiebungen“ allerdings, welche Epithelreste aus der Urogenitalsphäre in die Nabelnarbe schaffen würden „müßten von ganz ungeheuerlicher Art sein“.

Von großer Wichtigkeit für die Beurteilung des Mutterbodens derartiger Tumoren halte ich gleich Wägeler die mikroskopischen Befunde, möchte sie aber nicht für beweisend halten, wenn eben nicht auch entwicklungsgeschichtliche Grundlagen für sie vorhanden sind: denn allein aus der Form der Epithelien läßt sich noch kein sicherer Schluß auf ihre Herkunft ziehen. Das Epithel ist ja wohl das Gewebe des ganzen Organismus, das die größte Anpassungsfähigkeit hat, seine Form ist doch nur mehr oder weniger das Produkt all der an ihn gestellten Anforderungen. So glaube ich eben im Gegensatz zu Wägeler nicht, daß der Charakter des einzelnen wohl ausdifferenzierten Epithels an sich schon auf einen ganz bestimmten Ursprung hinweist, vielmehr bekommt dieser Befund m. E. erst seinen Wert, wenn er sich als entwicklungsgeschichtlich zulässig zeigt. Aus demselben Grund auch kann man nicht verlangen, Becherzellen in Dottergangsgeschwülsten zu finden, wie später noch auszuführen sein wird.

Wägeler unterscheidet in dem von ihm beobachteten Epithel besonders vier Zellformen, die er als ganz charakteristische Elemente der Tuben resp. Uterusschleimhaut ansieht, und auf die er in der Hauptsache auch seine Schlußfolgerungen für die Beurteilung des ganzen Tumors aufbaut. Denn diese Zellelemente, die ihn so ganz auffallend an die von v. Recklinghausen beschriebenen Adenomyome des Uterus erinnern, veranlassen ihn erst, für seine Annahme, daß hier ein Tumor mit gleichem Mutterboden wie diese vorliege, die entwicklungsgeschichtlichen Beweise zu suchen. Er unterscheidet:

1. Flimmerepithelien,
2. Zapfenzellen mit deutlich erkennbaren Grenzsaum (sezernierende Zellen).
3. Lange schmale Stiftzellen.
4. Eigentümlich bläschenförmige Zellen, deren im Centrum gelegener dunkler, runder Kern von einem hellen Hof schwach gefärbten Protoplasmas umgeben ist.

Was die Flimmerepithelien betrifft, so habe ich schon oben in meinen Betrachtungen darüber mich ausgesprochen. Wägeler meint, die Flimmerzellen sprächen zwar nicht gegen eine Abstammung vom Dottergang, jedenfalls aber nicht dafür. Ebensowenig darf er dann aber auch die Flimmerepithelien als Beweis für eine Entstehung der fraglichen Tumoren aus dem Urnierenblastem anführen. Flimmerzellen an sich beweisen ja überhaupt wenig — auch das Ependym des Rückenmarkskanals hat z. B. Flimmerepithelien — sie werden erst wichtig in ihrer Kombination mit anderweitigen Befunden.

Die sog. Zapfenzellen sind wohl ebensolche sezernierende Zellen wie ich sie in meinem Tumor so viel gesehen und auch abgebildet habe. Diese Zellen will Wägeler nicht als Elemente der Darmschleimhaut gelten lassen. Dagegen möchte ich darauf hinweisen, daß wir es eben hier mit einer Geschwulst zu tun haben, die einen mehr embryonalen Charakter des Epithels zeigt. Nach Wägeler kann man für seinen Fall nicht verlangen, in einem Tumor aus Urnierenresten die Form und Anordnung der Drüsenschläuche wie in der Urniere selbst vorzufinden. Warum verlangt er dann, daß man die „genau charakterisierte Darmschleimhaut“ in Adenofibromen finden soll, die aus Keimen des embryonalen Darmepithels in dessen allerersten Entwicklungsstadien sich gebildet haben? Die Becherzellen gewiß sind Charakteristica der Darmschleimhaut, aber doch nur der vollkommen ausgebildeten und auch funktionierenden. Im embryonalen Darm sind dagegen nirgends solche zu finden, wohl aber sezernierende Zellen von derselben Art wie die oben beschriebenen. Auch die verlangten Zylinderepithelien mit dem Cuticularsaum sind in den beiden Nabeladenomen vorhanden.

Weiter führt Wägeler aus, es könnten auch die Adenome vielleicht aus Dottergangsresten entstanden sein, die die Potenz, spezifische Becherzellen zu bilden, verloren haben. Ich möchte bezweifeln, daß es eine „höchste Differenzierungsstufe des Dottergangepithels“ gibt in der Richtung, daß es Becherzellen und Cuticularsaum tragende Epithelien zu bilden vermag. Die höchste Differenzierung des Dottergangsepithels ist eigentlich doch wohl eine Rückdifferenzierung bis zu einem vollständigen Obliterieren des hohlen Ganges: Das ursprünglich vorhandene geschichtete Epithel geht bald in ein einschichtiges Epithel über, das Lumen des den Ductus omphalomesentericus bildenden Epithelschlauches wird mit dem Längenwachstum der Nabelschnur immer mehr verengert, die Wände verkleben schließlich zu einen soliden epithelialen Strang, der bald in einzelne Fragmente zerreißt und dann

ganz verschwindet. Becherzellen wurden weder im Dottergang, noch auch im Dottersack zu irgendeiner Zeit ihrer Entwicklung bisher beobachtet.

Ebensowenig wie die Flimmerzellen und die erwähnten sezernierenden Epithelien sind die Stiftzellen irgendwie beweisend für eine Herkunft des Tumors aus der Genitalanlage. Stiftzellen finden sich wohl in der Uterusschleimhaut, sie finden sich aber auch im Darm, in den Gallenwegen, kurz in allen Schleimhautkanälen mesodermaler Abkunft (vgl. Stöhr, Lehrbuch der Histologie, 14. Aufl., Fig. 26, S. 64).

Die von Wägeler endlich erwähnten eigentümlich bläschenförmigen Zellen halte ich ebensowenig für spezifische Bestandteile der Uterus- oder Tubenschleimhaut, doch ist es ohne Abbildung, lediglich nach der Beschreibung, nicht möglich, einen genauen Schluß auf ihre Art zu ziehen. Sie sind aber vielleicht nichts anderes als primitive Panethsche Zellen, primitiv, wie eben das ganze Epithel, das vielfach noch auf einer Stufe steht, wie sie das Darmepithel in dem eben noch nicht funktionierenden Digestionstraktus inne hält (vgl. Stöhr Fig. 203, S. 254).

Ich fasse zusammen: Histologisch ist nicht zu beweisen, daß die wahren Nabeladenome aus Gewebskeimen entstehen, die mit dem Genitalsystem in engster Fühlung stehen. Ebensowenig genügt die Berufung auf eine Ähnlichkeit mit der Urniere und den v. Recklinghausenschen Tumoren, um eine derartige Genese zu beweisen.

Die Forderungen, die Wägeler an ein vom Darmtraktus d. h. an ein von dem embryonalen Darm und seinen Abkömmlingen ausgehendes Adenom stellen zu dürfen glaubt, sind, soweit man sie überhaupt zu stellen berechtigt ist, bei den sechs schon bekannten Nabeladenomen, bei meinen beiden Tumoren und schließlich sogar bei dem von ihm selbst veröffentlichten Fall erfüllt.

Auch metaplastische und anaplastische Vorgänge sind bei der Entstehung unserer Tumoren nicht anzunehmen. Sie sind ja an sich gutartiger Natur und wenn ja der zweite der von mir veröffentlichten Fälle ein exzessives, bösartiges Wachstum hätte entfalten sollen, so wäre dies dem mikroskopischen Befunde nach von dem bindegewebigen Elementen der Geschwulst und nicht vom Epithel aus erfolgt. Warum sollte man eine Anaplasie annehmen, wenn man ohne diese Annahme eine gute und genügende Erklärung finden kann!

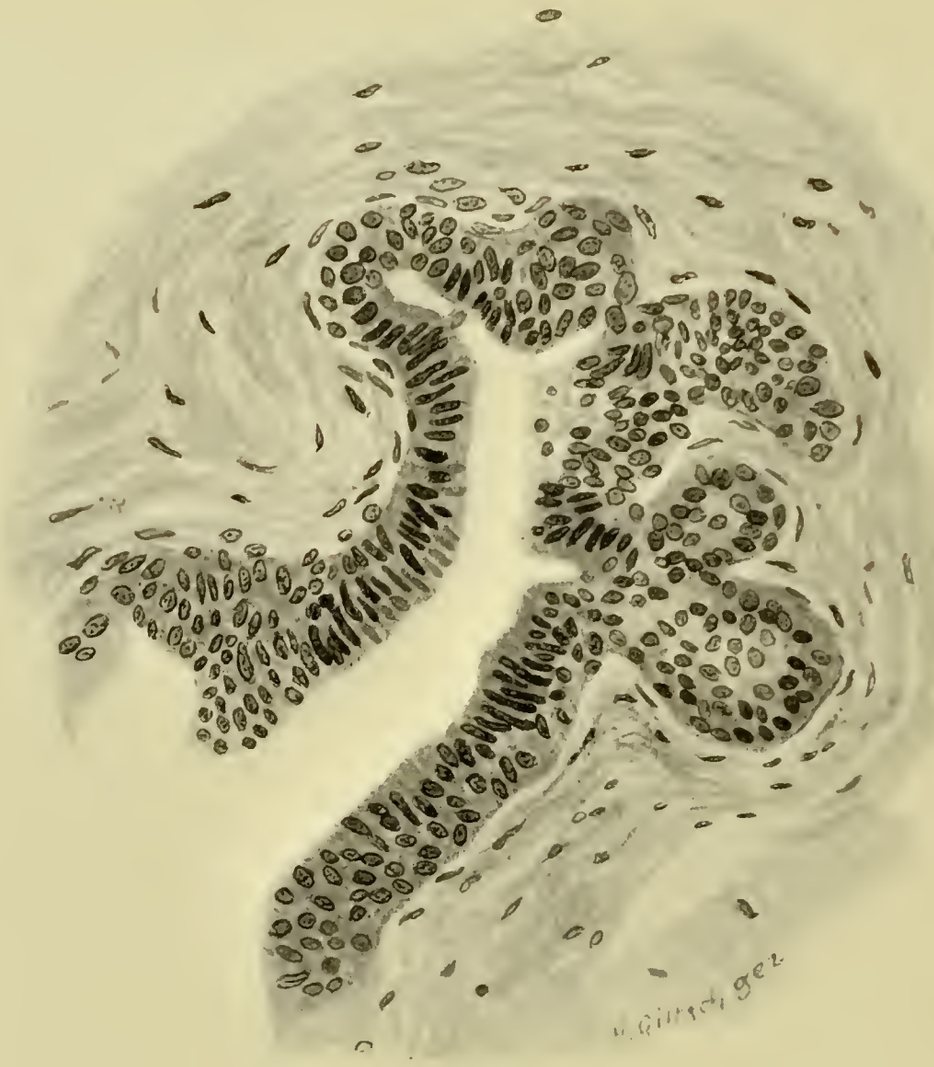

Fig. 1. 310 × vergr.

Fig. 2. 310 × vergr.

Was die drüsigen Hohlräume der Tumoren betrifft, so habe ich, wie schon erwähnt, alle möglichen Gestalten und Formen gefunden. Aber auch bei einer letzten kritischen Durchmusterung konnte ich mit dem besten Willen keine Kolbenampullen, Schlauchampullen, Hauptampullen, Sammel- und Sekretröhren oder gar Pseudoglomeruli entdecken. Ebensowenig fand ich eine „besondere kammförmige Anordnung parallel hintereinander verlaufender Kanälchen."

Wenn ich nun nach all den gemachten Ausführungen nicht anstehe, die beiden von mir beschriebenen Tumoren als „wahre Nabeladenome" im Sinne der von Mintz gegebenen und auch für die sechs eingangs erwähnten Tumoren zutreffenden Definition anzusprechen, so tue ich das, weil ich nach wie vor auf dem Standpunkt stehe, daß die von Wägeler verlangten Darmschleimhautelemente in den beschriebenen Geschwülsten vorhanden sind und weil einer Erklärung ihrer Entstehung aus Resten des Ductus omphalomesentericus entwicklungsgeschichtlich nichts entgegensteht.

Erklärung der Abbildungen.

Abbildung I. Wahres Nabeladenom. Hohes einzeiliges und mehrzeiliges Zylinderepithel, besonders hohes Epithel über den papillenförmigen Vorstülpungen, Abflachung der Zellen zur Seite dieser Papillen. Vergr. Zeiß D. Ok. 2 (etwa 310fach).
Abbildung II. Wahres Nabeladenom. Fingerförmige Einstülpung des Epithels gegen ein Drüsenlumen. Hohes einreihiges Zylinderepitel, Tunica propria, Cuticularsaum, sezernierende Epithelien, Stiftzellen. Vergr. Zeiß Objektiv B, Okular 2 (etwa 310fach).

Literatur.

Ahlfeld, Über die Persistenz des Dottergangs in der Nabelschnur reifer Früchte. Arch. f. Gynäkol. 1875, Bd. 8.

Derselbe, Die Allantois des Menschen und ihr Verhältnis zur Nabelschnur. Arch. f. Gynäkol. 1876, Bd. 10.

Derselbe, Über die Persistenz der Dottergefäße nebst Bemerkungen über die Anatomie des Dotterstranges. Arch. f. Gynäkol. 1877, Bd. 11.

A. Blum, Tumeurs de l'ombilic chez d'adulte. Arch. gèn. de med. Août 1876.

Borst, Die Lehre von den Geschwülsten.

H. Coenen, Das Nabelcholesteatom. Münch. med. Wochenschr. 1909, 3. August.

Thomas Cullen, Surgical diseases of the umbilicus. Journal of the Amerk. med. assoc. 1911, 11. Februar.

Paul Dittrich, Über zwei seltenere auf mangelhafte Involution des Duktus omphalomesentericus zu beziehende Darmbefunde. Zeitschr. f. Heilkunde 1885, Bd. 6.

H. Ehrlich, Primäres doppelseitiges Mammacarcinom und wahres Nabeladenom. Arch. f. klin. Chirurg. 1909, Bd. 89, 3.

A. Fraenkel, Nabelhernien. Wien. klin. Wochenschr. 1908, 45.

A. Hansen, Ein Beitrag zur Persistenz des Duktus omphalomes. Inaug. diss. Kiel 1885.

Hertwig, Handbuch der Entwicklungsgeschichte der Wirbeltiere, Bd. 1 u. 2 erster Teil, 1910, 9. Aufl. Jena, G. Fischer.

Herzenberg, Ein Beitrag zum wahren Adenom des Nabels. Deutsch. med. Wochenschr. 1909, 20.

Th. Hill, Über Residuen des Dotterganges in der Darmwand. Inaug. diss. Gießen 1901.

Hüttenbrenner, Über den histologischen Bau des Sarkomphalus bei Kindern. Prager Zeitschr. f. Heilk. 1882 Nr. 1.

Keibel, Normentafeln zur Entwicklungsgeschichte der Wirbeltiere, Bd. 8, Entwickl. d. Menschen, 1908. Fischer, Jena.

Klauber, Schweißdrüsentumoren. Beitrag z. klin. Chirurg. 1904, Bd. 41.

Kleinwächter, Ein Beitrag zur Anatomie des Duktus omphalomes. Arch. f. Gynäkol. 1876, Bd. 10.

Knauß, Eine Geschwulst der Schweißdrüsen. Virchows Arch., Bd. 120.

Kölliker, Entwicklungsgeschichte des Menschen und der höheren Tiere. 2. Aufl. 1879.

Kolaszek, Kritisches zu den sog. Adenomen am Nabel der Kinder. Virch. Arch. Bd. 69, S. 537, 1877.

Koslowski, Zwei Fälle von embryonalen Nabelgeschwülsten. Russ. chir. Arch. 1903.

Derselbe, Ein Fall von wahrem Nabeladenom. Deutsch. Zeitschr. f. Chirurg. 1906, Bd. 59.

W. Krause, Über die Allantois des Menschen. Gynäkol. Zentralbl., 1881, Bd. 5.
Küstner, Das Adenom und die Granulationsgeschwulst am Nabel der Kinder. Virch. Arch., Bd. 69, S. 289, 1877.
Ledderhose, Die chirurgischen Erkrankungen der Bauchdecken. Deutsch. Chirurgie, 1890, Liefg. 45b.
H. Löwy, Die Rückbildung der Allantois des Menschen. Arch. f. Anatom. u. Phys. Anat. Abt. Jahrg. 1905.
Michin, Zur Kasuistik der aus den Resten des Duktus omphalomesentericus sich entwickelnden malignen Neubildungen. Virch. Arch. 1912, Bd. 209.
W. Mintz, Das Nabeladenom. Langenbecks Arch., Bd. 89, H. 2.
Derselbe, Das wahre Adenom des Nabels. Deutsch. Zeitschr. f. Chirurg. 1899.
Noorden, Ein Schweißdrüsenadenom mit Sitz im Nabel und ein Beitrag zu den Nabelgeschwürden. Deutsch. Zeitschr. f. Chirurg. 1901, Bd. 59.
Oberndorfer, Diskus. z. Vortrag über Carcinoide. Verhandl. d. path. Ges. 1910.
Pagenstecher, Klinische Diagnose der Bauchgeschwülste. 1911, Bergmann, Wiesbaden.
Roser, Über Operationen von Urachuscysten. Nachtrag z. Operat. d. Urachuscysten. Arch. f. klin. Chirurg. 1876, Bd. 20, H. 3.
M. Roth, Über Mißbildungen im Bereich des Duktus omphalomes. Virch. Arch. Bd. 86, 1881.
Rovsing, Unterleibschirurgie. Klin. Vorles. Deutsch. v. Saxinger 1912. Vogel, Leipzig.
Salzer, Über das offene Meckel'sche Divertikel. Wiener klin. Wochenschr. 1904, S. 614.
Schwalbe, Morphologie der Mißbildungen (G. Herxheimer: Gewebsmißbildungen). Fischer, Jena 1912, 1913.
Suchanneck, Beiträge zur Kenntnis des Urachus. Inaug. diss. Königsberg 1879.
W. Thomass, Über die Histologie der menschlichen Nabelschnur mit besonderer Berücksichtigung der Allantois und des Dotterganges. Inaug. diss., Berlin 1900.
Unna, Die Histopathologie der Hautkrankheiten. 1894, Hirschwald, Berlin.
Voigt, Beitrag zur Entwicklungsgeschichte der Darmschleimhaut. Anatom. Hefte, Abt. 1, Bd. 12, 1899.
Virchow, Die krankhaften Geschwülste, Bd. 3, erste Hälfte.
I. B. Wutz, Über Urachus und Urachuscysten. Virch. Arch. 1883, Bd. 92.
Zitronblatt, Zur Kasuistik und Histogenese der Nabeladenome. Deutsche med. Wochenschr. Nr. 8, 1913.